APLICACIÓN DE LAS PRUEBAS BIOMECÁNICAS EN LA VALORACIÓN DE SECUELAS POR ACCIDENTE DE TRÁFICO

Miquel Almudéver[1], Laia Herrero[1], Rosa Camacho[1], Clemente Pastor[2], Ana María Errejón[3], Enrique de Francisco[1], Matías Vicente[1]

[1] Instituto de Medicina Legal de Valencia [2] Instituto de Biomecánica de Valencia [3] Médico Forense de Valdemoro (Madrid)

Introducción: El diagnóstico del Síndrome del Latigazo Cervical es esencialmente clínico, aunque su apreciación incluye abundante sintomatología subjetiva. Se requieren estrategias y métodos que nos ayuden a detectar la existencia y entidad del cuadro lesivo, especialmente en los síntomas más frecuentes y con tendencia a una mayor persistencia temporal.
El Instituto de Medicina Legal de Valencia, IMLV, y el Instituto de Biomecánica de Valencia, IBV, han llevado a cabo un proyecto de investigación para valorar la utilidad desde el punto de vista médico-legal de la realización de pruebas de valoración biomecánica en patología cervical leve producida por accidente de tráfico y su influencia en la valoración de secuelas.

Objetivo: Mostrar la utilidad de las pruebas de Valoración Funcional mediante técnicas Biomecánicas (VFB) para valorar las secuelas cervicales derivadas de accidentes de tráfico.

Material y método: Se presentan cuatro casos de lesionados valorados por el Médico Forense en el IMLV. En cada caso se realizó: valoración inicial de secuelas por parte del Médico Forense, valoración biomecánica en el IBV mediante los sistemas NedCERVICAL/IBV y NedMANO/IBV y Valoración final de secuelas por parte del Médico Forense tras recibir el informe de valoración biomecánica. La valoración biomecánica con NedCERVICAL/IBV consiste en un análisis cinemático del movimiento cervical y su comparación con bases de datos de funcionalidad normal, alterada y simulación. La valoración con NedMANO/IBV consiste en un análisis dinamométrico de la fuerza de la mano y su comparación con bases de datos de normalidad.

Resultados: Los cuatro referían sintomatología residual en la zona cervical, siendo en todos ellos la exploración clínica inicial sugestiva de limitación de la movilidad en mayor o menor grado. Las pruebas de VFB confirmaron o descartaron la existencia de alteraciones así como la entidad de las mismas.

Mujer, 41 años, teleoperadora. Alcance posterior con desplazamiento del vehículo.
Patología previa: bursitis y rotura parcial del músculo supraespinoso en hombro izquierdo

Cuadro clínico: Cervicalgia y dolor en ambos hombros y brazo izquierdo. Rx normal y RM sin nuevos hallazgos en relación a patología previa. Tras la rehabilitación continuaba con síntomas.

Valoración MF: Limitación de la movilidad en los últimos grados del movimiento y dolor en hombro izquierdo.

Valoración Biomecánica: La funcionalidad global está alterada. La paciente ha colaborado.

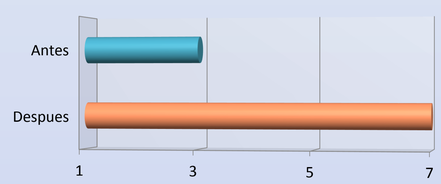

Gráfico 1: Diferencia en la valoración de secuelas antes y después de la VFB.

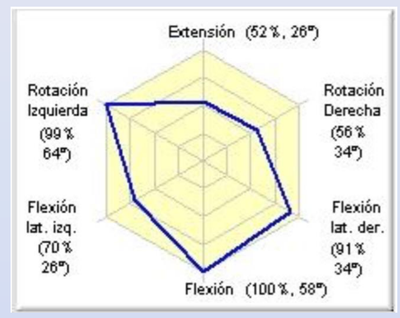

Gráfico 2: Amplitud del movimiento en grados y porcentaje de normalidad según comparación con las bases de datos.

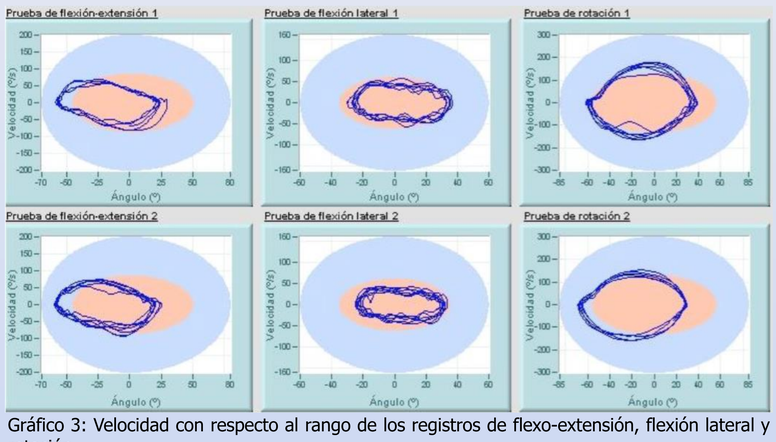

Gráfico 3: Velocidad con respecto al rango de los registros de flexo-extensión, flexión lateral y rotación.

Mujer, 29 años, estudiante. Conductora de vehículo que sufre alcance posterior.
Sin patología previa

Cuadro clínico: Cervicalgia y rigidez de cuello. Rx normal. Tras 22 sesiones de rehabilitación no obtuvo remisión de la sintomatología. En la RM se objetiva mínima protrusión C5-C6 sin compromiso medular.

Valoración MF: Dolor a la movilización del cuello y braquialgia bilateral alternante.

Valoración Biomecánica: La funcionalidad global del raquis cervical fue normal. Fuerza de las manos normal. La paciente ha colaborado.

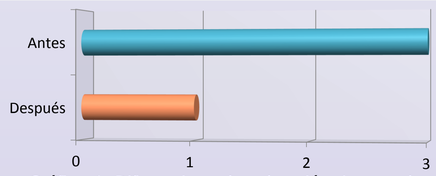

Gráfico 4: Diferencia en la valoración de secuelas antes y después de la VFB.

Gráfico 5: Amplitud del movimiento en grados y porcentaje de normalidad según la comparación con las bases de datos de normalidad del IBV.

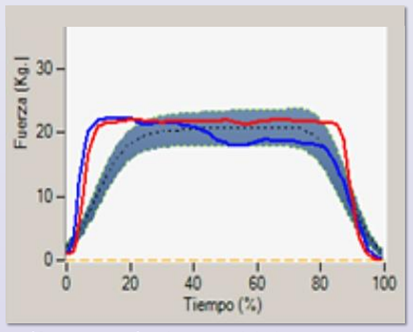

Gráfico 6: Patrón de normalidad con su banda de dispersión (sombreados) y patrón del paciente: Promedio fuerza izquierda (azul) y derecha (rojo).

Mujer, 17 años, estudiante, alcance lateral derecho por otro turismo, ambos en movimiento. Sin patología previa.

Cuadro clínico: Dolor y limitación funcional del cuello. Rx normal. Persistencia de cefalea y dolor en ambos trapecios que no cede con analgésicos.

Valoración MF: La exploración clínica es anodina y no revela datos objetivos. Refiere movilidad dolorosa del cuello. Desde el punto de vista médico forense las lesiones sufridas se encuentran curadas con anterioridad a la visita.

Valoración Biomecánica: Funcionalidad global normal con alteración en el rango de las rotaciones. La paciente ha colaborado.

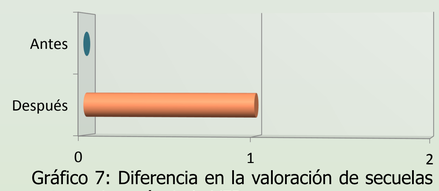

Gráfico 7: Diferencia en la valoración de secuelas antes y después de la VFB.

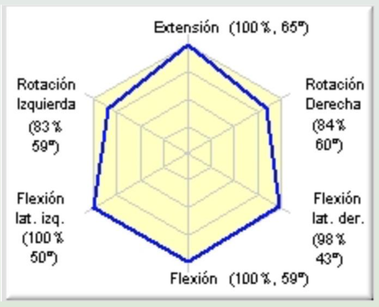

Gráfico 8: Amplitud del movimiento en grados y porcentaje de normalidad según la comparación con las bases de datos de normalidad del IBV.

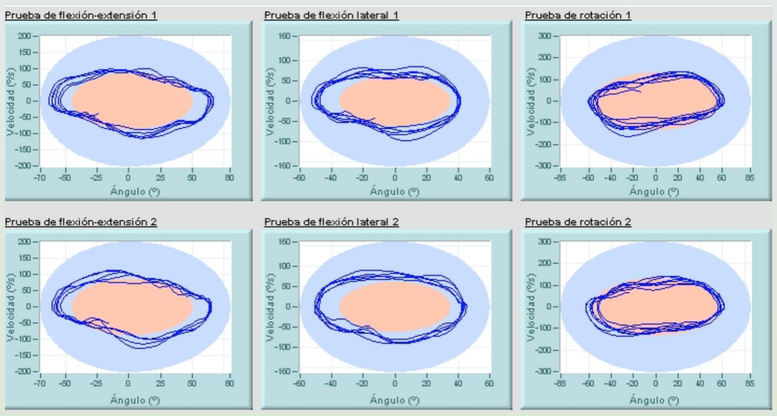

Gráfico 9: Velocidad con respecto al rango de los registros de flexo-extensión, flexión lateral y rotación.

Varón, 34 años, desempleado. Atropello mientras circulaba en bicicleta.
Sin patología previa.

Cuadro clínico: Dolor en raquis cervical y hombro izquierdo. Rx normal. Tratamiento con analgésicos, miorrelajantes y rehabilitación. Las pruebas de imagen (Rx, TAC) resultaron normales. Continuaba de baja médica laboral por persistencia de la sintomatología.

Valoración MF: Refiere cervicalgia y mareos. Limitación dolorosa de la movilidad pasiva del cuello y escasa colaboración.

Valoración Biomecánica: Afectación en los todos los movimientos del raquis cervical. La paciente no ha colaborado y los resultados no manifiestan su estado funcional real.

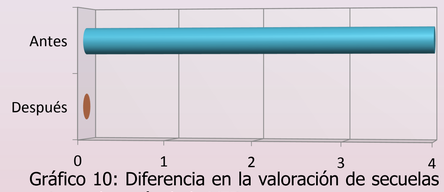

Gráfico 10: Diferencia en la valoración de secuelas antes y después de la VFB.

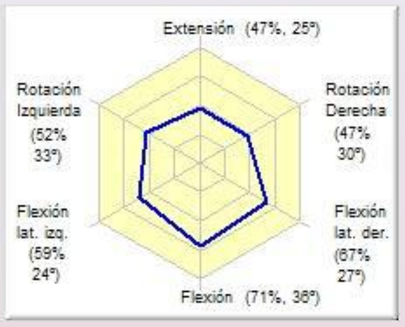

Gráfico 11: Amplitud del movimiento en grados y porcentaje de normalidad según la comparación con las bases de datos de normalidad del IBV

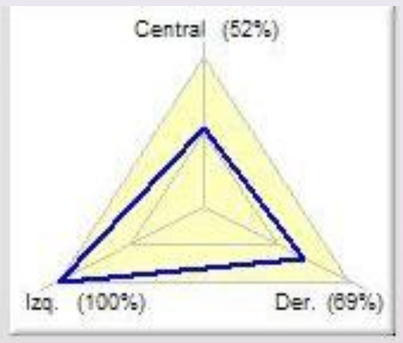

Gráfico 12: Coherencia entre las dos pruebas, en porcentaje de normalidad. Valores < 90% se consideran no coherentes.

Conclusiones: Después de los resultados de las pruebas biomecánicas la valoración del médico forense respecto a las secuelas obtuvo cambios en los cuatro casos, demostrando así que la VFB puede ayudar en la valoración de la patología cervical leve por accidente de tráfico. La VFB emplea técnicas de carácter objetivo que aportan datos cuantitativos sobre alteraciones funcionales del sistema musculo-esquelético, permitiendo observar la repercusión de síntomas subjetivos como el dolor en las mismas, y valoran el grado de colaboración. Aplicadas a la Valoración del Daño Corporal pueden constituir una prueba complementaria de gran utilidad para mejorar la precisión y tratar de homogeneizar la peritación médica en las lesiones cervicales producidas por accidentes de tráfico.

Bibliografía:

1. Baydal Bertomeu JM, Serra Añó MP, Garrido Jaén D, López Pascual J, Matey González F, Gimeno C, et al. Desarrollo de una nueva metodología para la valoración de la movilidad cervical basada en técnicas de fotogrametría. Rehabilitación 2007; 41(2):53-60.
2. Pastor Tendero C, Garrido-Lestache López-Belmonte E, Peydro de Moya MF, Vicente Mendoza M, Vivas Broseta MJ. Valoración funcional mediante técnicas biomecánicas en un caso de cervicalgia postraumática atípica. Rev Esp Med Leg 2014; 40(3):108-11

Contacto: miquelalmudever@gmail.com

Fundación MAPFRE
Programa de Ayudas a la investigación 2013